

Міністерство охорони здоров'я України
Українська медична стоматологічна академія

Затверджено
на засіданні кафедри
дитячої хірургії з
травматологією
та ортопедією
протокол № 1 від 28.08.2020р.
Зав. кафедри _____
доц. Пелипенко О.В.

**МЕТОДИЧНІ ВКАЗІВКИ ДЛЯ САМОСТІЙНОЇ РАБОТИ СТУДЕНТІВ ПІД ЧАС
ПІДГОТОВКИ ДО ПРАКТИЧНОГО ЗАНЯТТЯ ТА НА ЗАНЯТТІ**

Навчальна дисципліна	Дитяча хірургія
Модуль	№ 5
Тема заняття	Вроджені діафрагмальні грижі.
Курс	VI
Факультет	Медичний № 2

Полтава 2020

Тема 4. Вроджена діафрагмальна грижа

Актуальність. Вроджена діафрагмальна грижа (ВДГ) є однією із анатомічних мальформацій, що супроводжуються високою летальністю та ускладненнями, незважаючи на досягнення інтенсивної терапії та хірургічної техніки. На початку XX століття ПДГ була летальним захворюванням, до повідомлення Ladd і Gross', які виконали оперативне втручання у дитини у першу добу життя, показавши, що успішне лікування ПДГ можливе. Це стало віхою у лікуванні ВДГ. Еволюція поглядів на патофізіологію вади спричинила відповідно зміни у тактиці лікування. Тому необхідне розуміння механізмів формування вади, патологічних змін респіраторної та серцево-судинної системи для забезпечення якісної діагностики та лікування пацієнтів.

2. Конкретні цілі :

1. Ознайомитися з історичними датами і подіями, які стали вирішальними у розумінні патогенезу і змінили тактику лікування ВДГ.
2. Засвоїти основні моменти ембріології вади.
3. Вивчити визначення поняття вади, її варіанти і класифікацію.
4. Вивчити хірургічну анатомію та патофізіологію вади.
5. Вивчити клінічні прояви, навчити студентів проводити діагностику і диференційну діагностику ВДГ.
6. Ознайомитися з можливостями фетальної хірургії при ВДГ.
7. Вивчити принципи передопераційної стабілізації новонароджених з ВДГ.
8. Вивчити принципи хірургічного лікування. Розібрати дискусійні питання операційного доступу і методів закриття дефекту.
9. Вивчити післяопераційне ведення новонароджених з ВДГ.
10. Вивчити віддалені результати лікування ВДГ.

3. Базові знання, вміння, навички, необхідні для вивчення теми (міждисциплінарна інтеграція).

№	Назви попередніх дисципліна	Отримані навички
1	Анатомія	Морфологія органів черевної та грудної порожнин. Велике та мале коло кровобігу. Оцінити особливості можливих варіантів анатомічної будови органів грудної та черевної порожнин, визначити особливості респіраторної та серцево-судинної систем у різні вікові періоди.
2	Гістологія	Знати гістологічну будову альвеол. Особливості легеневих артерій, вен, артеріол, капілярів.
	Ембріологія	Ембріональний розвиток легень та діафрагми. Їх взаємозв'язок між собою та з іншими органами грудної і черевної порожнини
3.	Біохімія	Оцінити дані клінічних та біохімічних аналізів: глюкози в аналізах крові, сечі; білка у сироватці крові, сечі; мікроелементів, рівень лактату крові, рН.
4.	Фізіологія	Описувати фізіологію дихання та кровообігу. Роль діафрагми у забезпеченні механіки дихання. Фізіологічна легенева гіпертензія новонароджених дітей.
5	Патологічна фізіологія	Механізми розвитку легеневої гіпертензії. Гіпоксія у дітей. Порушення зовнішнього дихання.

6	Патанатомія	Індивідувати патологоанатомічні зміни при пухлинах та захворюваннях дихальної системи, шлунково-кишкового тракту, опорно-рухового апарату.
7	Оперативна хірургія	Визначити особливості топографічної анатомії грудної, черевної порожнин, опорно-рухового апарату у дітей різних вікових груп; обґрунтувати оперативні розтини та втручання в залежності від патології та віку дитини
8	Пропедевтика дитячих хвороб	Ознаки дистрес-синдрому Дати оцінку та продемонструвати знання клінічних і лабораторних досліджень у дітей з діафрагмальними грижами.
9	Функціональної діагностики	Інтерпретувати дані рентгенологічних досліджень. Оцінити одержані результати після променевих методів діагностики, визначити основні рентгенологічні симптоми. Оцінити дані УЗД, КТ, ЕхоКГ досліджень в залежності від характеру патології та віку дитини.
10	Фармакологія, клінічна фармакологія	Препарати, які впливають на легеневу гіпертензію, особливості призначення в дитячому віці. Препарати для інфузійної терапії. Середники для інотропної підтримки

4.Завдання для самостійної роботи під час підготовки до заняття.

4.1. Перелік основних термінів, параметрів, характеристик, які повинен засвоїти студент при підготовці до заняття.

№	Термін	Визначення
1.	Вроджена діафрагмальна грижа (ВДГ)	Анатомічний дефект діафрагми з переміщенням органів черевної порожнини в грудну.
2.	Плевроперитонеальний канал	Дефект діафрагми великих розмірів в результаті пізнього закриття мембрани (поперечної перетинки), що розділяє грудну і черевну порожнину
3.	Грижа Ларрея	Лівобічна парастернальна вроджена грижа
4.	Грижа Богдалека	Лівобічний задньо-латеральний дефект діафрагми
5.	Френіко-перикардіальна грижа	ВДГ, зумовлена дефектом в сухожильному центрі діафрагми і прилеглий частині перикарду
6.	Гіпоплазія діафрагми	Відсутність м'язового шару зі збереженням вісцеральної дуплікатури, гризовим мішком
7.	Агенезія діафрагми	Відсутність країв купола діафрагми
8.	Краніопульмональний індекс (КПІ)	Вимірювання площі легені, контрлатеральної до ураження, і визначення пропорції до окружності голови у стандартному біпаріетальному розмірі
9.	FiO ₂	Фракція кисню в газовій суміші, яка вдихається
10.	Високочастотна осциляторна вентиляція	Форма механічної (штучної) вентиляції легень, яку характеризують: – висока частота – використання критично малого дихального об'єму,

		меншого від об'єму мертвого простору
11.	ФЕТО	фетальна ендоскопічна трахеальна оклюзія
12.	Екстракорпоральна мембранна оксигенація (ЕКМО)	Інвазивний екстракорпоральний метод насичення крові киснем (оксигенації) при розвитку важкої дихальної недостатності
13.	РЕЕР	Парамеири ШВЛ; тиск в кінці видиху
14.	РІР	Парамеири ШВЛ; піковий тиск на вдисі

4.2. Зміст основних питань теми

1. Визначення поняття вади, варіанти і класифікація. Справжня і несправжня діафрагмальна грижа.
2. Ембріологія розвитку діафрагми. Взаємозв'язок розвитку діафрагми і органів грудної і черевної порожнини
3. Хірургічна анатомія та патофізіологія вади. Легенева гіпоплазія і легенева гіпертензія.
4. Пренатальна діагностика ВДГ. Прогностичні чинники виживання новонароджених з ВДГ, їх об'єктивність та клінічна цінність
5. Клінічні прояви ВДГ. Найбільш інформативні методи діагностики. Оглядова рентгенографія та рентгенографія з контрастуванням.
6. Можливості фетальної хірургії при ВДГ.
7. Передопераційна стабілізація новонароджених з ВДГ. Способи зниження легеневої гіпертензії.
8. Хірургічне лікування ВДГ. Операційні доступи. Способи закриття дефекту діафрагми.
9. Післяопераційне ведення новонароджених з ВДГ.
10. Віддалені результати лікування новонароджених з ВДГ.

ЗМІСТ ТЕМИ

Вроджена діафрагмальна грижа (ВДГ) являє собою анатомічний дефект діафрагми з переміщенням органів черевної порожнини в грудну. Структурний дефект супроводжується патофізіологічними розладами, зокрема, легеневою гіпертензією, а також легеневою гіпоплазією різного ступеню, які власне і визначають важкість вади.

Частота ВДГ складає 1:2500-5000 живих новонароджених. Ці цифри можуть бути неточними, оскільки існує «прихована летальність», яка у цьому контексті означає, що не всі плоди з ВДГ виживають, а інформація щодо мертвонароджених недостатня.

Історична довідка

1754 р. – перше описання ВДГ McCauley and Hunter ВДГ у новонародженої дитини, яка померла через декілька годин після народження.

1769 р. – Джовані Морганьї підсумував повідомлення про різні види діафрагмальних гриж і описав перший випадок ретростернальної грижі

1836 р. – R. Bright вперше детально описав виявлену під час аутопсії грижу стравохідного отвору діафрагми, хоча повідомлення про цю патологію були і раніше (P. Bilard, 1898).

1848 р. – V.A. Bochdalek (1801 – 1883), професор анатомії Празького університету повідомив про два випадки ВДГ, яка, як він вважав, була викликана розривом мембрани в лямбдочастині трикутника.

1928 р. – K.Bettmann і G.Hess оперували 3,5-місячну дитину, яка вижила.

1940 р. – Ladd та Gross висловили думку про необхідність негайного оперативного лікування ВДГ

1946 р. – перша успішна операція у немовляти перших 24 годин життя (Gross).

1975 р. – успішне використання ЕКМО у новонародженої дитини.

1986 р. – використання височастотної осциляторної вентиляції.

1988 р. – групою дитячих хірургів із Торонто та професором Frans W. Hazebroek із Роттердаму, Нідерланди, описано та опубліковано матеріали щодо відстроченого оперативного втручання при ВДГ.

1990 р. – M.R.Harrison і колеги (США) були першими, хто почав оперувати ВДГ внутрішньоутробно.

Ембріологія, гістологія вади. Потогістологічні основи легеневої гіпертензії та легеневої гіпоплазії

Повністю сформована діафрагма утворена клітинами різних типів (м'язовими, нервовими, стромальними), очевидно, її формування є результатом складної взаємодії клітин і тканин, яке проходить в основному протягом 4–10-го тижня гестації.

Мембрана (поперечна перетинка), що розділяє грудну і черевну порожнину, росте вентрально і дорзально. Плевроперикардіальний простір відокремлюється від перитонеальної порожнини плевроперитонеальними складками, які утворені первинною плеврою та очеревиною. Первинні плевроперитонеальні складки з'являються на 4–5 тижні внутрішньоутробного розвитку. Пізніше м'язові волокна мігрують до цієї мембрани у передньо-задньому напрямку. Оскільки найпізніше мембрана закривається зліва, найбільш поширеними є лівобічні грижі (87% лівобічні проти 11% правобічних, 2 % двобічні) та переважно є задніми. Пізнє закриття формує дефект великих розмірів, що називається плевроперитонеальним каналом. Дорзальний дефект має назву грижі Богдалека, передній дефект – грижі Морганьї. Ларей описав рідкісну форму стернокастального дефекту.

Збільшення довжини стравоходу відбувається у той же час, що і ріст поперечної перегородки. Будь-яка затримка є причиною широкого відкритого стравохідного отвору і короткого стравоходу.

Якщо порушується ріст м'язових волокон і вони не мігрують в плевроперитонеальну мембрану, формується істинна ВДГ. За цих умов наявний гризовий мішок, який складається з плеври і очеревини, частота таких гриж складає біля 20. У випадку гіпоплазії м'язових волокон формується вроджена евентрація (релаксація) діафрагми.

Порушення закриття діафрагми протягом 4–10 тижня внутрішньоутробного розвитку призводить до формування ВДГ. У цей же період (5-ий тиждень гестації) проходить формування легених бруньок і бронхів. Порушення їх формування призводить до легеневої гіпоплазії.

Легенева гіпоплазія при ВДГ характеризується потовщенням стінок альвеол, збільшенням об'єму сполучної тканини, зменшенням повітряного простору альвеол та зменшенням площі їх газообмінної поверхні.

В основі розвитку легеневої гіпертензії при ВДГ лежать структурні зміни легеневих судин. Гістологічно ці зміни характеризуються збільшенням товщини судинних стінок та збільшенням кількості м'язових волокон в стінках артеріол. Істотних змін у легеневих венозних судинах не описано.

На ранніх стадіях формування ВДГ судини розвиваються нормально. Проте згодом порушується проліферація мезодермальних клітин, що веде до зниження швидкості розгалуження легеневих судин і зменшення їх кількості.

Легеневий кровоток за нормального розвитку плода складає лише 7% серцевого викиду, на цьому фоні резистентність легеневих судин залишається високою. Під час внутрішньоутробного періоду розвитку збагачена киснем кров від плаценти через овальне вікно і артеріальну протоку у право-лівому напрямку потрапляє у системний кровоток. При народженні відбуваються істотні гемодинамічні зміни. З початком дихання падає резистентність легеневих судин, що дозволяє збільшити інтенсивність легеневого кровотоку. Зростає швидкість току крові у малому колі кровообігу, зростає тиск у лівому передсерді, що сприяє закриттю овального вікна. Підвищення оксигенації артеріальної крові сприяє спонтанному закриттю артеріальної протоки. Завершується перехід від фетального до постнатального кровообігу. За умови порушення цього процесу можливе персистування фетального кровообігу.

У новонароджених з ВДГ з моменту народження і припинення надходження плацентарної крові утримується висока резистентність легеневих судин, що призводить до підвищення тиску в легеневих артеріях і зниження легеневого кровотоку. Висока резистентність судин призводить до право-лівого шунтування крові на рівні передсердь та/або артеріальної протоки, і артеріальна кров, не збагачена киснем, потрапляє в системний кровоток. Оскільки плин крові в шунтах підвищується, оксигенація крові в системному руслі знижується і змішана венозна кров повертається до правих відділів серця, насичення крові киснем прогресивно знижується. Розвивається гіпоксія, яка, в свою чергу, підвищує резистентність легеневих судин, що порушує легеневий кровоток. Розвивається важка і прогресуюча дихальна недостатність. Додатковими чинниками, які можуть підвищувати резистентність легеневих судин, є гіпоксія, ацидоз, гіпотермія і стрес.

Протягом раннього періоду розвитку діафрагми середня кишка знаходиться за межами черевної порожнини, в жовточному мішку. Якщо плевроперитонеальний канал не закривається до того часу, коли середня кишка повертається до черевної порожнини (9 – 10 тижень гестації), тоді органи черевної порожнини проникають через люмбокостальний трикутник в іпсілатеральну грудну порожнину. В результаті аномального розміщення кишечника не відбувається його фізіологічна ротація. Відповідно, ВДГ супроводжується синдромом мальротації.

Визначення поняття вади, варіанти і класифікація. Хірургічна анатомія та патофізіологія вади

Грижі власне діафрагми підрозділяються на дефекти і релаксації (евентрації). Дефекти в діафрагмі можуть бути в таких варіантах (рис.2):

1. Щілинні (задньолатеральні, так названі грижі Богдалека);
2. Центральні (плевроабдомінальний канал);

3. Ретростернальні (Ларрея і Морганьї), френіко-перикардіальні, гіпоплазія діафрагми (відсутність м'язового шару зі збереженням вісцеральної дуплікатури, гризовим мішком);

4. Агенезія (відсутність країв купола діафрагми).

Грижі природних отворів діафрагми – езофагеальні з коротким стравоходом та медіастинальним розташуванням шлунка і параезофагеальні (з перевернутим шлунком).

Не для всіх вад розвитку діафрагми термін «грижа» доцільний, оскільки при декількох їх варіантах відсутній один із її складових елементів – гризовий мішок – наприклад, при релаксації діафрагми, вродженому купольному або ретростернальному дефекті, короткому стравоході. Парастернальну грижу вперше описав G.P. Morgagni у 1761 році, тому нерідко її називають за іменем автора. Лівобічна парастернальна вроджена грижа носить назву Ларрея. При цій формі дефекти невеликих розмірів, компресія легень не характерна. Френіко-перикардіальні грижі зумовлені дефектом в сухожильному центрі діафрагми і прилеглий частині перикарду. Через дефект органи черевної порожнини можуть переміщатися в порожнину перикарду, спричинюючи часткову тампонаду серця.

В сучасній герніології прийнято розрізняти не тільки нозології грижі, але й диференціювання в розмірах – від маленьких до великих та гігантських. З проблемами їх лікування пов'язана необхідність оцінки розміру діафрагмальних гриж. За результатами статистичного аналізу, що проведений Congenital Diaphragmatic Hernia Study Group і включав 3062 живих новонароджених з ВДГ, визначальне значення для виживання таких пацієнтів має розмір дефекту діафрагми.

Розміри грижі визначаються геометричними параметрами вади і кількістю дислокованих органів.

Діафрагма – це багатфункціональний орган. Вона забезпечує до 80% вентиляції легень як основний м'яз в групі дихальної скелетної мускулатури. Скорочення відбувається під контролем дихального центру, розміщеного на дні IV шлуночка, за рівнем коливання парціального тиску кисню і вуглекислоти в крові та спинномозковій рідині, за визначенням Баркрофта. Діафрагма має також морфофункціональні взаємозв'язки з органами грудної (легенями, серцем тощо) та черевної порожнини (печінкою, шлунком і селезінкою). Вона забезпечує фіксацію і стабілізацію органів своїми зв'язками, створює градієнт тиску в порожнинах і сприяє кровообігу, жовчовиділенню і пасажу по шлунково-кишковому тракту. Зрозуміло, що вади розвитку і травма діафрагми, в тому числі і операційна, ведуть за собою порушення гомеостазу.

Деталізація хірургічної анатомії вроджених діафрагмальних гриж можлива при антенатальному обстеженні плоду і уточнена після пологів. По-перше, розміри дефектів: щілинні, великі і гігантські на підставі УЗД за наявності в грудній порожнині тільки кишечника, кишечника і селезінки, шлунка та навіть частини печінки. При цій ваді гіпоплазована не тільки іпсилатеральна легеня, а обидві легені та серце. Окрім того, наявна вада розвитку зв'язкового апарату діафрагми з порушенням фіксації печінки, селезінки, шлунка і легень. Тяжкі зміщення органів межистіння ускладнюються їх ротацією, стисненням дихальних шляхів і магістральних судин. Ці особливості хірургічної анатомії вади необхідно враховувати при виборі доступу і методу проведення операції.

Дистоповані органи змінюють не тільки свою анатомію, але й структуру. Іпсилатеральна легеня значно зменшена в розмірах і гіпоплазована. Проте, в перші дні після операції починає аеруватись і розправляється. Легеня недорозвинута і незріла, але

здатна до подальшого розвитку, оскільки має всі свої структури – бронхи, судини і альвеоли.

Контрлатеральна легеня зазвичай розвинута достатньо добре, не зважаючи на компресію її органами, які змістили межистіння. Ця легеня при оптимальній корекції вади і тонкому веденні післяопераційного періоду може забезпечувати адекватний газообмін, оскільки легеня як парний орган має десятикратний резерв, а єдина легеня також має потенційний запас.

Проблема гіпоксії не тільки в гіпоплазованій легені, але і в порушенні прохідності трахеї та бронхів. Середостіння навіть після операції залишається зміщеним, трахея викривлена і стиснена дугою аорти та серцем. Проходження венозних стовбурів (нижньої порожнистої вени, ниркових вен) може бути порушене з послідуємим недостатнім притоком до серця і малим серцевим викидом, навіть саме серце може бути гіпоплазовано.

Патофізіологія самої вади і особливо післяопераційного періоду небезпечна розвитком ускладнень і потребує тонкого ведення з моніторингом параметрів дихання, кровообігу, сечовиділення та безумовно, в тому числі і контролем хірургічних ускладнень (пневмотораксу, падіння гемоглобіну, шлунково-стравохідного рефлюксу, парезу кишечника тощо).

Клінічні прояви та діагностика ВДГ

Діагноз діафрагмальна грижа у новонароджених не складний і доступний навіть досвідченій акушерці по запалому («човноподібному») животу у дитини.

Клінічні симптоми у новонародженого з ВДГ є проявами респіраторного дистрес-синдрому, з недостатньою оксигенацією, які без надання медичної допомоги швидко прогресують. При фізикальному обстеженні новонародженого можна визначити відсутність або істотне ослаблення дихальних шумів на стороні ураження, зміщення верхівкового поштовху в протилежний бік.

Верифікація діагнозу досягається оглядовою рентгенограмою органів грудної клітки і сонографією. При цьому потрібно визначити розташування печінки та селезінки, чи не знаходяться вони в грудній клітці при лівобічній та правобічній грижі. Рентгенологічними ознаками діафрагмальної грижі є коміркові просвітлення в проекції легеневого поля на стороні ураження, контрлатеральне зміщення середостіння, зниження пневматизації черевної порожнини, відносно зменшення її розмірів.

Доцільно виконати езофагогастрографію та іригографію водорозчинним контрастом, оскільки може виникати необхідність у проведенні диференційної діагностики з полікістозом легень, а також для верифікації незавершеного повороту кишечника.

З моменту впровадження ультразвукового скринінгу у 1990-х роках, більшість ВДГ діагностують пренатально [24], причому визначають ступінь важкості за спеціальним краніопульмональним індексом (КПІ), який вперше описаний Metkus et al у 1996 році, ніби уточнюючи ступінь гіпоплазії легень. КПІ включає вимірювання площі легені, контрлатеральної до ураження, і визначення пропорції до окружності голови у стандартному біпаріетальному розмірі.

Краніопульмональний індекс не є абсолютним показником, оскільки залежить від гестаційного віку: протягом внутрішньоутробного періоду розвитку легені ростуть в 4 рази швидше, ніж голова.

Трьохвимірна ультразвукова діагностика набула широкого розповсюдження, проте візуалізація маленької іпсилатеральної легені можлива не більше ніж у 40% плодів.

Фетальна МРТ не має цих обмежень і може застосовуватися як метод вибору анатомічної оцінки легень, визначення їх об'єму. В нормі, об'єм легень на 34 тижні гестації складає 70 мл. Поганий прогноз у плодів з об'ємом легень $10 \pm 6,2$ мл.

ВДГ у плода часто супроводжується багатоводдям, яке може бути зумовлене переміщенням шлунка в грудну порожнину зі скручуванням шлунково-стравохідного переходу. Багатоводдя підвищує ризик передчасних пологів, а комбінація недоношеності з легеневою незрілістю та легеневою гіпоплазією може бути летальною.

Можливості фетальної хірургії при ВДГ

Наукові програми фетальної хірургії, які діють в Північній Америці і країнах Євросоюзу, впроваджують новітні технології для лікування плодів з групи «високого ризику».

Першочерговий підхід до лікування ВДГ – анатомічне відновлення діафрагми – було проведено в експерименті. Клінічне застосування цієї методики у плодів було відкинуто, оскільки стало зрозумілим, що це неможливо у випадку герніації печінки, а також не було досягнуто значного покращення після втручання. Під час переміщення печінки з грудної в черевну порожнину відбувається скручування пупкової вени і припинення кровопостачання від плаценти, що призводить до загибелі плода.

Шляхом експериментальних досліджень було доведено, що ріст легень також може бути ініційований оклюзією трахеї. Коротко торкаючись патогенезу цього процесу, зазначаємо, що продукція легеневої рідини і дихальні рухи плода стимулюють ріст легень. Оклюзія перешкоджає виходу рідини, підвищує тиск у дихальних шляхах, стимулює проліферацію, збільшує альвеолярний простір і прискорює дозрівання легневих судин.

Об'єм легень зростає, проте вони залишаються незрілими. Цей чинник спонукав до видалення обтуратора з просвіту трахеї до народження дитини. Звільнення просвіту трахеї повинно забезпечити дозрівання легеневої тканини, стимулювати утворення сурфактанту.

Оклюзію трахеї вперше було проведено шляхом лапаротомії матері, гістеротомії, розсічення шиї плода і кліпування трахеї. Філадельфійська група з Flake et al описали перемінну, вибухову в часі відповідь легень та швидкі передчасні пологи. Бригада із Сан-Франциско, Harrison et al запропонували ендоскопічний доступ у порожнину матки, проте при цьому ще була необхідною лапаротомія для огляду матки і використовувалися численні канюлі для доступу і кліпування трахеї та існував ризик пошкодження навколишніх структур. Luks F.I., Deprest J.A. et al вперше описали експериментальну ендоскопію передньої кишки, яка пізніше була використана для введення балону в просвіт трахеї.

Незабаром з'явилися публікації стосовно перших клінічних випадків оклюзії трахеї в програмі фетальної хірургії США, які виконувалися як шляхом лапаротомії, так і черезшкірно.

Результати пренатального втручання при ВДГ неоднозначні. На даний момент ці втручання перебувають на етапі клінічного дослідження. Потрібно враховувати основні побічні ефекти пренатального втручання, до 50 % яких виявились неефективними. Це пояснюють автори двома чинниками. По-перше, розрив плідного міхура та, як наслідок, передчасні пологи. При дострокових пологах (до 35-ти тижнів гестації) ризик послідуєчого хірургічного лікування збільшується, підключення ЕКМО протипоказано. По-друге, оклюзія трахеї в окремих випадках не прискорює в достатній мірі ріст легень.

Передопераційна стабілізація новонароджених з ВДГ

За нормального перебігу вагітності і відсутності протипоказань пологи проводять природнім шляхом, хоча є випадки застосування кесаревого розтину з метою перестрашування.

Статистично значимого збільшення виживання у дітей, народжених шляхом кесарського розтину, не виявлено.

Якщо ВДГ діагностовано пренатально, перинатальний центр з достатнім досвідом та командою спеціалістів є оптимальним місцем народження дитини. Слід врахувати, що новонароджені діти з ВДГ потребують невідкладної реанімаційної допомоги, а не негайного хірургічного втручання.

В пологовій залі бажана присутність досвідченого дитячого хірурга, а головне, слід виконати негайну, до першого вдиху, інтубацію трахеї з контролем стояння ендотрахеальної трубки у середньому сегменті торакальної частини трахеї, а не в зоні грудиноключичного з'єднання, як загально прийнята догма або протокол позиції. Трахея в торакальній порожнині при діафрагмальній грижі, як правило, викривлена і зігнута майже до 90°. Слід уникати вентиляції з допомогою мішка та маски, оскільки вона спричинює розширення шлунка і кишечника, які знаходяться в грудній порожнині, що обмежує експансію гіпоплазованої легені.

Відразу після народження застосовують традиційну ШВЛ, в подальшому може виникнути потреба в інших режимах вентиляції. Дихальний об'єм та параметри тиску у дихальному апараті потрібно встановлювати з розрахунком, що функціонує практично одна легеня і пневмоторакс можливий як до, так і після операції. Легеня гіпоплазована, торакальна порожнина великих розмірів і градієнт тиску сприяє травмі легень. Оптимальним є низький PIP (піковий тиск на вдисі), нижче 25 мм вод. ст., PEEP (тиск в кінці видиху) 3–4 см вод. ст. FiO₂ (фракція кисню) при початку вентиляції може бути 100 % з наступним поступовим зниженням для утримання предуктальної сатурації в межах 80–95 %. Рекомендується дотримуватися тактики нормокапнії (Pa CO₂ – 35–45 мм рт. ст.) або пермісивної гіперкапнії (PaCO₂ до 60 мм рт. ст.) при pH 7,4 і вище.

Необхідний діагностичний рентген-контроль стану легень, середостіння і плевральних порожнин.

Як уже зазначалося вище, у новонароджених дітей з ВДГ резистентність легеневих судин залишається високою після народження, спричинюючи шунтування крові справа наліво через артеріальну протоку та/або овальне вікно. Це спричинює гіпоксемію та ацидоз, утримуючи в свою чергу легеневу гіпертензію. Підвищення рівня системного артеріального тиску мінімізує право-ліве шунтування. Проте немає необхідності у підвищенні артеріального тиску, достатньо утримувати його у вікових фізіологічних межах.

Фізіологічною основою застосування високочастотної осциляторної вентиляції є попередження перерозтягнення легень та уникнення їх ятрогенної травми при зміні параметрів традиційної вентиляції. Проте чіткі критерії застосування ВЧОВ не визначені.

Основними показниками, які визначають функцію легень у новонароджених, є PСO₂, PО₂ і pH. На жаль, інші фізіологічні показники зовнішнього дихання у цієї вікової категорії визначити неможливо.

Респіраторний дистрес-синдром, асоційований з ВДГ у новонароджених дітей, є результатом комбінації двох чинників, які були розглянуті раніше – це непоправної легеневої гіпоплазії і потенційно оборотної легеневої гіпертензії. Баланс між цими двома патологічними процесами визначає ефективність лікування і наслідок захворювання.

Клінічно зазначені патологічні процеси проявляються збільшенням резистентності легеневих судин, підвищенням тиску в легеневих артеріях, право-лівим шунтуванням на рівні артеріальної протоки і овального вікна та прогресуючою гіпоксією. Оскільки на даний час не існує лікарських середників, які здатні стимулювати ріст легень, метою лікування є вплив на тонус легеневих судин.

Оксид азоту (NO) являється високоселективним легеневим вазоділятором. Інгаляцію проводять в процесі традиційної або високочастотної ШВЛ шляхом подачі газової суміші безпосередньо в контур пацієнта. Дана методика на сьогоднішній день не застосовується в Україні. Можливе також застосування препаратів, донаторів NO груп.

Сілденафіл (Віагра) - це високоселективний конкурентний інгібітор фосфодіестерази-5. Вплив препарату на системний судинний опір значно менше виражений, ніж вплив на резистентність легеневих судин.

Зниженню легеневої гіпертензії і попередженню легеневих гіпертензійних кризів сприяє також цілий комплекс заходів: обмеження рідинного навантаження, дотримання режимів вентиляції, підтримання алкалозу, седативні, знеболюючі середники, інотропна підтримка.

Особливостями передопераційної стабілізації, згідно сучасних підходів, є наступні: негайна, до першого вдиху, інтубація; інгаляція оксиду азоту (NO) в пологовій залі, м'які параметри вентиляції із раннім ВЧОВ, обмеження градієнта тиску, знижені критерії до застосування ЕКМО та проведення оперативного втручання на фоні ЕКМО.

Готовність пацієнта до операції визначають наступними критеріями:

- Корекція маси тіла (на 20 % менше належної);
- Дихальний об'єм більше ніж 4 мл/кг якщо PIP 25 мм рт.ст. або менше та РЕЕР зменшено до 5 см вод. ст.;
- Тиск у правому шлуночку менший ніж 2/3 системного і функція правого шлуночка задовільна за даними ехокардіографії;
- Середній артеріальний тиск нормальний відповідно до гестаційного віку;
- Рівень лактату нижчий ніж 3 ммоль/л;
- Діурез 2 мл/кг/годину;
- Предуктальна сатурація в межах 85 – 95 % при FiO2 менше 50%.

Хірургічне лікування ВДГ.

Для корекції дефекту діафрагми використовують наступні операційні доступи: верхньо-середина лапаротомія, поперечна підреберна лапаротомія, торакотомія, комбіновані доступи. Однозначної думки щодо переваг і недоліків цих доступів немає, вони визначаються досвідом хірурга та традиціями лікувального закладу. Торакотомії надають перевагу при правобічних і рецидивних гижих.

Кінець двадцятого століття ознаменувався помітним розвитком герніології як самостійної дисципліни. Основним нововведенням у її розвитку стали використання ендоскопічних технологій і пластичних матеріалів замість простого зашивання і пластики аутоканинами. Зашивання діафрагми доцільне у випадку невеликих дефектів, за відсутності натягу тканин. Використовують лігатури, які не розсмоктуються, накладання «П-подібних» швів запобігає прорізуванню.

Принципово новим підходом стало формування торакалізації абдомінальної порожнини. Тобто, в дефект діафрагми слід шивати латку з сегментарною транслокацією діафрагми і збільшенням черевної порожнини за рахунок напівпорожньої плевральної

порожнини. Гіпоплазована легеня не може заповнити геміторахс і наслідки диспропорції загрожують ускладненнями. При цьому розміри латки повинні приблизно на 1/3 перевищувати розміри дефекту. Для закриття великих дефектів традиційно використовуються синтетичні або модифіковані біологічні матеріали.

Малоінвазивні способи лікування можуть застосовуватися у випадку стабільних пацієнтів, у яких не виражений дистрес-синдром. Тораскопію застосовують у випадку задніх дефектів діафрагми, лапаротомію – у дітей з передніми дефектами діафрагми.

Післяопераційне ведення новонароджених з ВДГ

В ранньому післяопераційному періоді застосовують ті ж способи штучної вентиляції, що і до операції. Як тільки відновлюється спонтанне дихання, дитину переводять на допоміжний режим вентиляції. Відновлення самостійного дихання може тривати від декількох днів до декількох тижнів, залежно від ступеня легеневої гіпоплазії і операційних ускладнень. Необхідна динамічна корекція параметрів вентиляції. Переведення з високочастотної осциляторної на традиційну ШВЛ проводять при зниженні середнього тиску в дихальних шляхах.

Відразу після оперативного втручання виконують рентгенівський знімок, на якому в плевральній порожнині наявна невелика кількість повітря, оскільки органи середостіння не переміщуються в типове серединне положення відразу після операції, а також гіпоплазована легеня, яка ще не розправилася.

Як і в передопераційному періоді, інфузійну терапію слід проводити обережно для попередження значних змін податливості легень. Розрахунок об'єму інфузії проводять з врахуванням фізіологічної потреби новонародженого і з поправкою на серцеву недостатність або гіповолемію.

Необхідний контроль погодинного діурезу, оскільки переміщення органів з грудної в черевну порожнину в окремих випадках може спричинити стиснення нижньої порожнистої вени і порушення функції нирок.

Ентеральне годування розпочинають після відновлення діяльності кишечника.

Розширення ентерального годування слід проводити на фоні антирефлюксної терапії, доцільним є використання антирефлюксних сумішей, оскільки діти з ВДГ погано переносять ентеральне навантаження внаслідок сповільненого спорожнення шлунка, шлунково-стравохідного рефлюксу. Для діагностики останнього виконують езофагогастрографію у ранньому післяопераційному періоді. Іригографія допоможе діагностувати аномалії ротації кишечника. Контрастні рентгенологічні обстеження показані дітям зі зниженою толерантністю до ентерального годування з метою визначення показань до оперативного втручання. Антирефлюксні операції, а також ліквідацію ротаційних аномалій слід проводити якомога раніше, за необхідності – у перші тижні після корекції ВДГ. Раннє годування у дітей з ВДГ попереджує перевантаження інфузією скомпрометованих травмою легень. Слід врахувати, що після екстубації енергозатрати дитини можуть істотно зростати за рахунок дихального навантаження і тахіпное. Тому необхідно відслідковувати масу тіла і підвищувати добовий калораж аж до 180 ккал/кг.

У післяопераційному періоді повинна продовжуватися антибактеріальна терапія, яку за відсутності інших показань проводять до моменту видалення центральних венозних катетерів.

Віддалені результати.

Виживання новонароджених з вродженою діафрагмальною грижею збільшилось разом із поліпшенням лікування легеневих проблем. Передбачуваною є відповідність між збільшенням виживання та зростанням хронічних захворювань та хірургічних ускладнень.

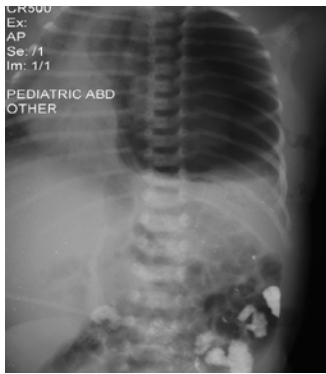
Найчастіше виникає неврологічний дефіцит, зміни на КТ головного мозку та електроенцефалограмі виявляють у 24 – 45 % пацієнтів. У віддаленому післяопераційному періоді хронічні легеневі захворювання діагностують у 16 % дітей, оперованих без використання ЕКМО та у 54% пацієнтів, у яких була застосоване екстракорпоральне життєзабезпечення. За результатами визначення функції зовнішнього дихання, 28 % пацієнтів демонструють обструктивні зміни.

Передбачуваною є відповідність між збільшенням виживання та зростанням хронічних захворювань та хірургічних ускладнень. Основними хірургічними несприятливими наслідками у дітей з ВДГ є рецидив грижі, деформація грудної клітки і хребта, кишкова непрохідність, защемлення грижі, заворот середньої кишки, шлунково-стравохідний рефлюкс. Виходячи з частоти і виду ускладнень, дітям з ВДГ необхідне регулярне спостереження хірурга, педіатра, невролога, психолога до 18-річного віку, які повинні проводитися спочатку кожні 6 місяців, потім – щорічно, після 8 років – планові огляди кожні 3 роки. У віддаленому післяопераційному періоді хронічні легеневі захворювання діагностують у 16 % дітей, оперованих без використання ЕКМО та у 54% пацієнтів, у яких була застосоване екстракорпоральне життєзабезпечення. За результатами визначення функції зовнішнього дихання, 28 % пацієнтів демонструють обструктивні зміни.

МАТЕРІАЛИ ДЛЯ САМОКОНТРОЛЮ.

Ситуаційні завдання

1. У новонародженого через 6 годин після народження поступово стали наростати порушення дихання – задишка, ціаноз. Під час повторних оглядів відмічено поступове зрушення серця вправо. Ліва половина грудної клітини трохи випинає, відстає у акті дихання, перкуторно справа звичайний легеневий тон, зліва – вкорочення перкуторного тону, періодично визначається тимпаніт. На оглядовій рентгенограмі органів грудної порожнини середостіння зміщено вправо, зліва до 2 ребра визначаються різнокаліберні повітряні порожнини. Попередній діагноз? Яке обстеження слід негайно виконати?
- 2.У При ультразвуковому дослідженні плода на 34 тижні гестації діагностовано лівобічну діафрагмальну грижу.
Які рекомендації щодо місця народження дитини можна надати вагітній жінці?
Яка допомога повинна бути надана дитині у пологовітзалі?
3. Новонароджена дитина оперована з приводу лівобічної діафрагмальної грижі. На 3-тю добу після операції стан дитини різко погіршився, ШВЛ неефективна. Ліва половина грудної клітки відстає в акті дихання, при аускультії зліва дихання не вислуховується, перкуторно визначається тимпаніт, тони серця вислуховуються в правій половині грудної клітки. Проведена оглядова рентгенографія грудної клітки (фото додається).

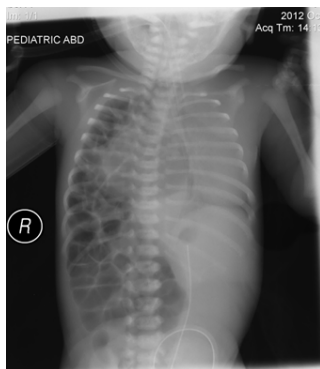

Яке ускладнення виникло у дитини?

Назвіть ознаки внутрішньо грудного напруження.

Яку невідкладну допомогу потрібно надати дитині?

4. Дитина народилась з масою тіла 3600. Пренатально обстеження дитини не проводилося. Пологи протікали без ускладнень. Закричав одразу, але після цього виникло апное, дихання утруднене, погано прослуховується справа, прогресивно збільшується ціаноз. Перкуторно середостіння зміщене вправо. Стан дитини різко погіршується за рахунок наростання ознак дихальної недостатності. Виконано оглядову рентгенографію, на якій виявлено асиметричну пневматизацію черевної порожнини та наявність коміркових просвітлень в грудній порожнині справа.

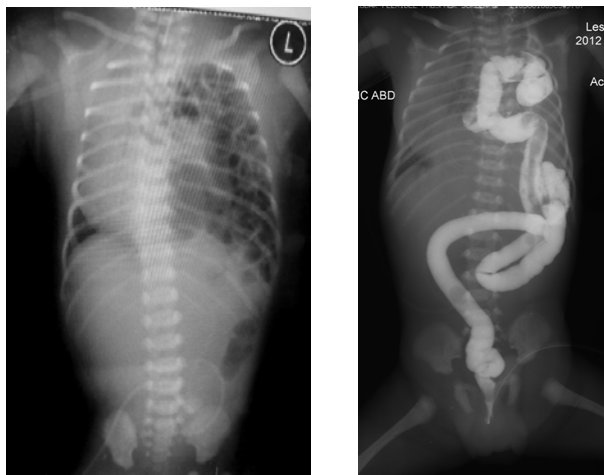

Який діагноз у дитини?

Яку невідкладну допомогу необхідно надати дитині у пологовій залі?

Яка подальша лікувальна тактика?

5. У дитини пренатально, у 34 тижні гестації, за даними УЗД діагностовано лівобічну діафрагмальну грижу. Для підтвердження діагнозу відразу після народження дитині виконано рентгенологічне дослідження (додається).



За якими ознаками можна підтвердити чи заперечити пренатально встановлений діагноз?
 Яку невідкладну допомогу слід надати дитині у пологовій залі?
 У чому переваги пренатальної діагностики при даній патології?

Тестові завдання

1. В яких судинах виявляють максимально виражені зміни при ВДГ?
 - А. Легеневих венах
 - В. Легеневих капілярах
 - С. Легеневих артеріях
 - Д. Легеневих артеріолах
 - Е. Лімфатичних судинах легень
2. Чим утворений гризовий мішок при ВДГ?
 - А. Плеврою і очеревиною
 - В. Гіоплазованою діафрагмою
 - С. Дуплікатурою очеревини
 - Д. Пуповинними оболонками
 - Е. М'язовими волокнами
3. Яку частку від системного кровотоку складає легеневий кровоток у плода?
 - А. 7%
 - В. 3%
 - С. 40%
 - Д. 90%
 - Е. 100%
4. Які анатомічні структури проходять в природних отворах діафрагми?
 - А. Стравохід, аорта, верхня порожниста вена
 - В. Стравохід, аорта, нижня порожниста вена
 - С. Стравохід і нижня порожниста вена
 - Д. Стравохід, аорта, непарна вена
 - Е. Черевний стовбур, аорта, нижня порожниста вена
5. Який метод дослідження дозволяє об'єктивно визначити об'єм легень у плода?
 - А. Скринінгова УЗД
 - В. УЗД з доплерографією
 - С. МРТ плода
 - Д. Трьохвимірне УЗД

- Е. Кардіотокографія
6. Який орган найчастіше зміщується у грудну порожнину при правобічній ВДГ?
- А. Печінка
 - В. Селезінка
 - С. Тонка кишка
 - Д. Товста кишка
 - Е. Сальник
7. Який фармакологічний вплив оксиду азоту і сілденафілу у пацієнтів з ВДГ?
- А. Підвищення артеріального тиску
 - В. Стимулювання росту легень
 - С. Зниження артеріального тиску
 - Д. Зниження бронхіальної секреції
 - Е. Зниження резистентності легеневих судин
8. Яке обстеження виконують для діагностики незавершеного повороту кишечника в першу чергу?
- А. Езофагографію
 - В. Іригографію
 - С. Оглядову рентгенографію органів черевної порожнини
 - Д. КТ органів черевної порожнини
 - Е. УЗД органів черевної порожнини
9. Як попередити інфузійне перевантаження легень у ранньому післяопераційному періоді?
- А. Розпочати раннє ентеральне годування
 - В. Проводити тривале парентеральне харчування
 - С. Використовували високу концентрацію кисню у вдихуваній газовій суміші
 - Д. Накласти декомпресійну гастростому
 - Е. Проводити масивну антибактеріальну терапію
10. Яке обстеження необхідно провести для діагностики шлунково-стравохідного рефлюксу у ранньому післяопераційному періоді?
- А. Фіброгастроскопію
 - В. Іригографію
 - С. Езофагогастрографію
 - Д. КТ органів черевної порожнини
 - Е. УЗД органів черевної порожнини

Перелік теоретичних питань.

2. Визначення поняття «вроджена діафрагмальна грижа». Класифікація. Механізм формування вади.
3. Легенева гіпоплазія і легенева гіпертензія при вродженій діафрагмальній грижі. Причини формування, морфологічна характеристика.
4. Способи пренатальної діагностики вродженої діафрагмальної грижі. Які можливості пренатального прогнозування виживання новонародженого з ВДГ?
5. Які клінічні прояви вродженої діафрагмальної грижі у новонародженого? Які методи діагностики використовують для підтвердження діагнозу?
6. Допомога новонародженому з вродженою діафрагмальною грижею у пологовій залі. Принципи передопераційної стабілізації.

7. Принципи хірургічного лікування ВДГ. Операційні доступи. Способи закриття дефекту діафрагми.
8. Післяопераційне ведення новонароджених з ВДГ.
9. Які хірургічні та не хірургічні ускладнення виникають після корекції вродженої діафрагмальної грижі? Можливості їх профілактики.